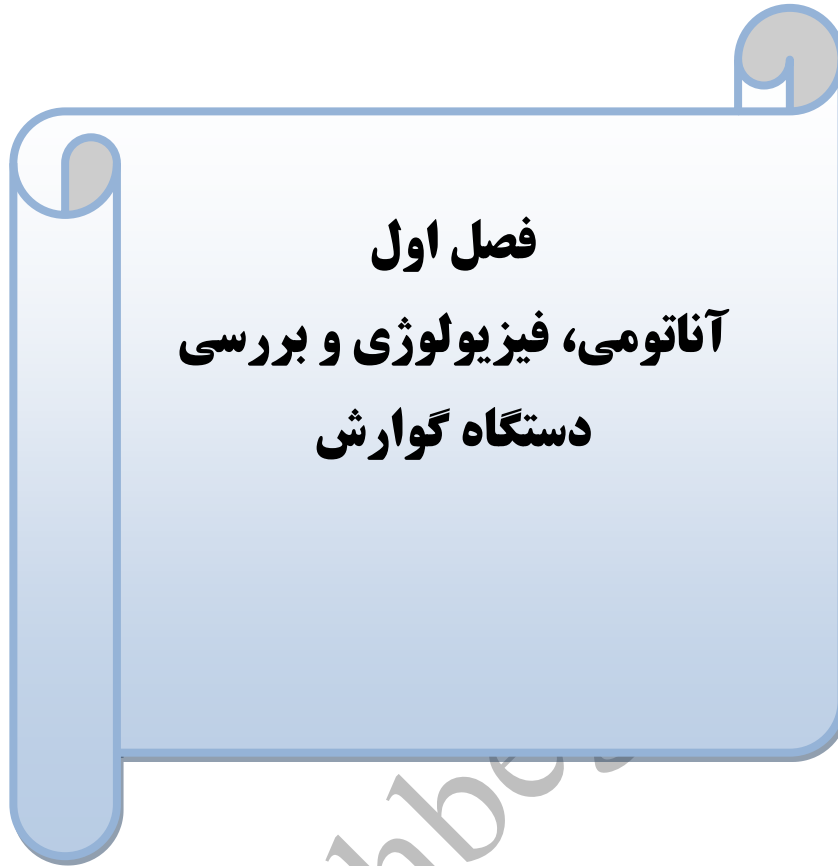

فهرست

گوارش	
پرستاری بیماری‌های کبد و مجاری صفراوی ، غدد و دیابت	
پرستاری بیماری‌های ارتوپدی و روماتولوژی	
مفاهیم پایه، اتاق عمل، مایعات و الکترولیت	
شوک، سرطان، بیماری‌های پوست و سوختگی	
قلب و عروق و خون	
تنفس	
چشم و گوش	
CCU و دیالیز	
کلیه و مجاری ادراری	
بیماری‌های تولید مثل و پستان	
مغز و اعصاب	
عفونی و ایدز و آلرژی	
ICU	
سوالات آزمون ارشد پرستاری (الف) ۹۴-۹۵	
سوالات آزمون ارشد پرستاری (الف) ۹۵-۹۶	
منبع	

گوازش

WWW.nokhbegaan.com



فصل اول
آناتومی، فیزیولوژی و بررسی
دستگاه گوارش

۱. جریان خون لوله گوارش ۲۰٪ بازده قلبی است.
۲. لوله گوارش از شریان هایی که از آئورت سینه ای و شکمی منشعب می شوند و مهمترین آنها شریان معده ای و مزانتریک است خون دریافت می کند.
۳. اعصاب سمپاتیک فعالیت شبکه های روده ای را مهار می کنند، عروق خونی دستگاه گوارش را منقبض و تنگ می کنند و ترشحات غدد را کاهش می دهند.
۴. اسیدهای صفراوی به صورت صفرا توسط کبد ترشح می شوند، در کیسه صفرا ذخیره شده و بعد از صرف غذا به داخل دوازدهه می ریزند.
۵. آزمون خون مخفی (Hemoccult II) متداولترین آزمون تشخیصی خون مخفی در مدفوع است.
۶. آزمون تنفسی اوره، حضور هلیکوباکتریپلوری را مشخص می کند.
۷. عکس برداری از قسمت فوقانی دستگاه گوارش (upper GI series) همراه با بلع باریوم متداولترین روش تشخیصی است.
۸. استفاده از تنقیه باریوم برای تشخیص پولیپ، تومور و ضایعات روده بزرگ است.
۹. قبل از آزمایش تنقیه باریوم از تنقیه تا شفاف شدن مایعات برگشتی استفاده می شود.
۱۰. ترشح اسید در زخم دوازدهه زیاد و در زخم معده کم است.
۱۱. در کم خونی پرئیشیوز اصلاً اسید ترشح نمی شود.
۱۲. در بیماران مبتلا به گاستریت شدید و مزمن همراه با آنروپی، یا در سرطان معده اسید ترشح نشده یا مقدار آن کم است.
- برگشت اسید معده به مری ممکن است بصورت سرپایی با بررسی PH مشخص شود.
۱۳. تست پرفیوژن اسید
- تست پرفیوژن اسید که به تست برن اشتاین (Bernstein test) هم معروف است مشخص می سازد که آیا درد سینه بیمار به پرفوزیون اسید بر روی مخاط مری مربوط می باشد یا نه.
۱۴. اندوسکوپی، فیبروسکوپی قسمت فوقانی دستگاه گوارش ERCP
- برای تشخیص ناهنجاری ها، فرآیند التهابی و نئوپلاستیک مری، معده و دوازدهه انجام می شود.
۱۵. آتروپین برای کاهش ترشحات و گلوکاگون برای شل شدن عضلات صاف تجویز می شود.
۱۶. پروکتوسیگنوئیدوسکوپی، بررسی آندوسکوپیک سطح کولون سیگموئید دیستال، رکتوم و مجرای مقعد با استفاده از ۲ لوله پروکتوسکوپ و سیگنوئیدسکوپ می باشد.
۱۷. پوزیشن سجده ای در لبه تخت برای اسکوپهای سخت (غیرقابل ارتجاع)، و پوزیشن به پهلو چپ (Left lateral) برای اسکوپهای قابل ارتجاع به کار برده می شود.
۱۸. کولونوسکوپی

- برای تشخیص و درمان پولیپها و نواحی خونریزی دهنده و تنگی‌ها به کار می‌رود.
۱۹. عوارض احتمالی کولونوسکوپي عبارتند از: دیس‌ریتمی‌های قلبی، کاهش تنفس به دلیل داروهای مصرفی، واکنش وازواگال، کاهش فشار خون یا افزایش آن به دلیل افزایش یا کاهش مایعات دریافتی در خلال آماده سازی روده
۲۰. مهمترین عوارض محلول‌های لاواژ عبارتند از: تهوع، احساس پری، کرامپ، عدم تعادل مایع و الکترولیت، نفخ، هیپوترمی (به علت سرد بودن محلول که طعم آن را قابل تحمل می‌کند).
۲۱. انجام لاواژ در انسداد یا بیماری التهابی روده ممنوع است.
۲۲. توموگرافی کامپیوتری: تصاویری از مقاطع عرضی اندامهای شکم فراهم می‌کند.
۲۳. مانومتري عبارت است از اندازه‌گیری فشارهای معده و روده و مری.
۲۴. در مانومتري مری، بیمار ۸-۱۲ ساعت قبل **NPO** بوده و از ۲۴-۴۸ ساعت قبل باید از مصرف داروهای مؤثر بر تحرک مری (بلوک‌کننده‌های کانال کلسیم، آنتی‌کلینرژیک‌ها و آرام‌بخش‌ها) خودداری کند.
۲۵. مانیتور کردن PH مری به صورت سرپایی جهت متمایز ساختن درد قفسه‌صدری ایجاد شده در اثر ریفلاکس اسید معده از درد آنژین یا MI مورد استفاده قرار می‌گیرد.

فصل دوم
مراقبت از بیماران مبتلا به اختلالات
دهان و مری

۱. **تعریف شانکر:** قرمز و دایره ای شکل که زخم شده و پوسته ای رویش تشکیل می شود. ضایعه اولیه سیفلیس است.
۲. پوسیدگی دندان در سالمندان بیشتر به علت خشکی دهان است.
۳. **سیالوآدنایتیس:** التهاب غدد بزاقی
۴. **سیالولیتیاژیس:** سنگ غدد بزاقی. بیشتر در غدد تحت فلکی پایین ایجاد می شود.
۵. لکوپلاکی یک ضایعه پیش سرطانی به رنگ سفید متمایل به زرد یا سفید متمایل به خاکستری و معمولاً بدون درد روی مخاط گونه است که در هر یک از قسمت های دهان می تواند به وجود آید
۶. استوماتیت های اولیه شامل استوماتیت های آفتی (زخم های کانکر)، هرپس سیمپلکس و آئزین وینسنت می باشند
۷. استوماتیت های ثانویه زمانی به وجود می آیند که مقاومت پایین بدن مددجو شرایط را برای پیدایش عفونت های فرصت طلب فراهم می سازد.
۸. جراحی کماندو (Commando) نوعی عمل جراحی وسیع دهان است که در آن همراه با ضایعه دهانی، بخشی از فک پایین نیز از بدن خارج می شود.
۹. سفید بودن محل پیوند نشانه انسداد شریانی و آبی بودن نشانه احتقان وریدی است.
۱۰. استریدور نشانه انسداد راه هوایی است.
۱۱. کاهش توانایی بلع و ابریزش بیش از حد از دهان بیمار می تواند نشانه صدمه به عصب زیرزبانی باشد.
۱۲. **آکلازی (Achalasia):** نارسایی در حرکات دودی قسمت انتهایی مری که با نارسایی در شل شدن اسفنکتر مری (LES) در واکنش به بلع همراه است.
۱۳. دیسفاژی نخستین نشانه آشالازی است
۱۴. نشانه اولیه آکلازی، سختی در بلع غذاهای جامد یا مایعات است.
۱۵. تزریق سم بوتولینوم (مهار انقباض عضله صاف) در درمان آکلازی انجام می شود.
۱۶. اتساع بوسيله فشار هوا برای درمان آکلازی استفاده می شود
۱۷. حساس بودن شکم در لمس و تب می تواند نشانه پارگی مری مری باشد.
۱۸. **فتق هیاتال:** ورود بخش فوقانی معده به داخل بخش تحتانی قفسه سینه از طریق سوراخ دیافراگم می باشد.
۱۹. **فتق Axial یا Sliding** یا محوری (لغزشی): ورود قسمت بالایی معده و محل اتصال مری به معده به قفسه سینه و لغزش آن به درون و بیرون قفسه سینه
۲۰. **فتق Paraesophageal** یا مجاور مری یا چرخشی (Rolling): ورود تمام معده به قفسه سینه به جز محل اتصال مری به معده را شامل می شود که بر اساس شدت به انواع II و III و IV تقسیم می شود.
۲۱. مددجوی دچار فتق هیاتال چرخشی، تظاهرات ریفلاکس را ندارد

۲۲. دیورتیکول: بیرون زدگی بافت مخاطی و زیرمخاطی از دیواره ضعیف عضلانی، شایعترین آن در بخش بالای مری یا در محل اتصال مری به حلق (Zenker) است.
۲۳. دیورتیکول اپی فرینیک که بزرگترین نوع دیورتیکول ها است درست در بالای دیافراگم ایجاد می شود
۲۴. ورود سوند بینی معده ای بدون داشتن دید کافی ممنوع است.
۲۵. هرگز به شستشو یا تغییر وضعیت لوله NG مبادرت نورزید، مگر آنکه پزشک دستور داده باشد
۲۶. گلوکاگون باعث شلی عضلات صاف می شود
۲۷. ایجاد تهوع و استفراغ و شستشوی معده در سوختگی شیمیایی مری ممنوع است.
۲۸. مری برتز (Barrett's esophagus): به علت ریفلاکس مزمن، پوشش مخاطی مری تغییر کرده که پیش سرطانی است.
۲۹. شکایت از سوزش سر دل و نشانه های زخم گوارشی و تنگی مری در بیمار مبتلا به مری پرتز وجود دارد.
۳۰. سندرم واگوتومی (دامپینگ) ۲۰ دقیقه تا ۲ ساعت پس از صرف غذا به علت اختلال در تارهای عصبی واگ پدید می آید
۳۱. فتودینامیک تراپی، روش نسبتاً جدیدی برای درمان سرطان مری به شمار می آید.

فصل سوم تغذیه لوله ای و وریدی


۱. مطمئن ترین راه کنترل محل صحیح قرارگیری لوله NG، انجام **x-ray** است
۲. برای اطمینان از قرار داشتن لوله NG در جای مناسب آن، ترکیبی از سه روش زیر توصیه شده است:
 - اندازه گیری طول لوله • مشاهده مایع آسپیره شده • اندازه گیری PH مایع آسپیره شده
۳. رنگ ترشحات معده اکثراً کدر، سبزرنگ، خون آلود یا قهوه ای رنگ است.
۴. مایع روده ها شفاف زردرنگ یا صفراوی است.
۵. ترشحات نای خلط سفید است.
۶. PH معده اسیدی (۱-۵) روده ها ۶ یا بالاتر از ۷ و ترشحات ریوی ۷ یا بالاتر می باشد.
۷. شایعترین عارضه لوله گذاری داخل معده، اسپهال می باشد.
۸. تحریک غشاهای مخاطی (بینی و دهان، مری و نای) یکی از عوارض شایع لوله گذاری گوارش است.
۹. لوله تغذیه معدی باید هر ۷۲-۲۴ ساعت یکبار تعویض شود.
۱۰. در سیستم های تغذیه ای باز، محلول غذایی نباید بیشتر از ۴ ساعت در ظرف تغذیه بماند (کیسه تغذیه).
۱۱. در صورتیکه سیستم غذارسانی بسته باشد ظروف استریل حاوی غذا را تا ۴۸ ساعت می توان استفاده کرد.
۱۲. وضعیت مناسب بیمار در حین تغذیه (نیمه نشسته) که حداقل تا ۱ ساعت بعد از تغذیه باید این پوزیشن حفظ شود. در تغذیه مستمر، تمام مدت باید سر تخت بالا نگه داشته شود.
۱۳. بررسی حجم باقیمانده در معده ابتدا هر ۴ ساعت و سپس قبل از تغذیه مجدد
۱۴. **گاستروستومی**: برای تغذیه بلندمدت بر لوله بینی معده ای ارجحیت دارد.
۱۵. بیماران مبتلا به ریفلاکس شدید معده به مری به دلیل خطر بروز پنومونی ناشی از آسپیراسیون نمی توانند گاستروستومی شوند. برای این گروه ژژنوستومی ارجح است.
۱۶. در گاستروستومی دائمی، بعد از ۲۴ ساعت آب و محلول غذایی داده می شود.
۱۷. مهمترین عوارض گاستروستومی عبارتند از: عفونت زخم، معلولیت، نشست و آبه دیواره شکم؛ خونریزی از معده و روده؛ خارج سازی قبل از موعد لوله؛ آسپیراسیون؛ یبوست و اسپهال.
۱۸. شایعترین عوارض گاستروستومی، عفونت محل زخم است.
۱۹. قبل از تزریق امولسیون چربی، باید آن را از نظر کف آلود بودن و یکنواخت بودن کنترل نمود.
۲۰. مخلوط کامل غذایی که شامل اسیدآمین، دکستروز و چربی است طی ۲۴ ساعت تزریق می شود و از یک فیلتر مخصوصی برای تزریق وریدی استفاده می شود.
۲۱. بطور معمول برای انجام تغذیه تام وریدی از وریدهای مرکزی استفاده می شود.
۲۲. اندازه گیری فشارخون و نمونه گیری خون از بازوی مورد استفاده برای تغذیه وریدی ممنوع است.
۲۳. محلول تغذیه وریدی به تدریج قطع می شود تا بیمار بتواند با کاهش میزان گلوکز دریافتی سازگار شود.
۲۴. یکی از خطرات TPN، هیپرگلیسمی و دیورز اسموتیک ناشی از آن می باشد.

فصل چهارم
مراقبت از بیماران مبتلا به
اختلالات معده

۱. در بررسی بیماران با گاستریت حاد معمولاً ناراحتی در ناحیه اپی‌گاستر، تندرئس شکمی، کرامپ، آروغ، ریفلاکس، تهوع و استفراغ شدید و گاهی هماتمز (استفراغ خونی) مشاهده می‌شود.
۲. گاستریت موجب افزایش ترشح اسید نمی‌شود.
۳. دوره بالینی گاستریت ممکن است همراه با عوارضی مثل خونریزی، آنمی پرنیشیوز (کشنده) و سرطان معده باشد.
۴. خونریزی از جمله عوارض گاستریت بوده به ویژه وقتی که مخاط معده آسیب دیده باشد و یا فرسوده شود.
۵. از عوارض احتمالی گاستریت آتروفیک، کاهش توانایی معده در ترشح فاکتور داخلی بوده که منجر به اختلال در جذب ویتامین B₁₂ می‌شود.
۶. در صورتیکه گاستریت ناشی از اسید باشد از آنتی اسید و اگر ناشی از باز باشد از آب لیمو یا سرکه رقیق شده برای خنثی کردن آنها استفاده می‌شود.
۷. زمان مصرف آنتی اسیدها، ۳۰ دقیقه قبل از غذا و ۱-۲ ساعت پس از غذا است. اگرچه گفته می‌شود بهترین زمان آن، ۱-۳ ساعت پس از غذا است چون اثربخشی طولانی تری خواهد داشت (وجود غذا در معده تخلیه آنتی اسیدها را به تأخیر می‌اندازد).
۸. **پپتیک اولسر (PUD):** به زخم دیواره مخاطی معده، پیلور و دوازدهه یا مری گفته می‌شود.
۹. زخم معده با ترشح اسید نرمال یا کمتر از حد طبیعی همراه است.
۱۰. زخم دوازدهه از زخم معده شایع‌تر می‌باشد.
۱۱. H.pylori (هلیکوباکتریپیلوری) به عنوان عامل ایجاد کننده ۹۰٪ زخم‌های پپتیک شناخته شده است.
۱۲. این زخم‌های معده ای بیشتر در مخاط دوازدهه معده ای پدید می‌آیند زیرا این بافت توان مقابله با فعالیت هضمی اسید معده و پپسین را ندارد.
۱۳. فعالیت عصب واگ در افراد مبتلا به زخم‌های دوازدهه افزایش می‌یابد.
۱۴. سندرم زولینگر - الیسون، با ترشح غیرطبیعی گاسترین به علت یک تومور نادر سلول‌های جزایر لانگرهانس در پانکراس مشخص می‌شود.
۱۵. هدف از درمان سندرم زولینگر - الیسون، ساپرس کردن ترشح اسید می‌باشد.
۱۶. **Stress ulcer** زخمی است که به علت موقعیت‌هایی مثل سوختگی، عفونت شدید و ... (موقعیت‌های تنیدگی آور فیزیولوژیک) پدید می‌آید و بیشتر در بیماران وابسته به ونتیلاتور رخ می‌دهد.
۱۷. خونریزی مجاری گوارشی فوقانی بهترین علامت زخم‌های استرسی می‌باشد.
۱۸. زخم کوشینگ نوعی زخم معده در آسیب‌های مغزی است.
۱۹. زخم کرلینگر غالباً ۷۲ ساعت پس از سوختگی‌های شدید ایجاد می‌گردد (در حفره معده یا دوازدهه).
۲۰. در زخم‌های معده غذا می‌تواند باعث ایجاد درد شود و استفراغ آن را تسکین می‌دهد.

۲۱. بیماران مبتلا به زخم دوازدهه، هنگام خالی بودن معده احساس درد دارند و مشکل آنها می تواند با خوردن غذا یا آنتی اسید برطرف گردد.
۲۲. درد زخم معده غالباً در قسمت بالای اپی گاستر رخ داده و به سمت چپ خط میانی لوکالیزه می شود
۲۳. درد دوازدهه در اپی گاستر راست ایجاد می گردد.
۲۴. در زخم های دوازدهه، درد مداوم در مجاورت خط میانی خلفی بین مهره های ششم و دهم سینه ای که به ربع فوقانی راست انتشار می یابد می تواند نشان دهنده پارگی دیواره پشتی دوازدهه باشد.
۲۵. اتساع کیسه صفرا باعث ایجاد درد اپی گاستر می گردد که ممکن است به ناحیه پشت و قفسه صدی انتشار یابد.
۲۶. بیماران مبتلا به زخم دوازدهه معمولاً اشتهاى طبیعی و نرمال دارند مگر این که پیلور انسداد داشته باشد.
۲۷. زخم معده بیشتر از دوازدهه ایجاد استفراغ می کند.
۲۸. استفراغ از استاز معدی یا انسداد پیلور ناشی می گردد و غالباً بیمار غذاهای هضم نشده را استفراغ می کند.
۲۹. اُتق زدن و استفراغ شدید می تواند نشان دهنده وجود پارگی در مری باشد.
۳۰. هدف اولیه مداخله در زخم پپتیک فراهم کردن استراحت و راحتی برای معده می باشد.
۳۱. در بیماران زولینگر آلیسون مصرف دوزهای بالای آنتاگونیستهای گیرنده H_2 ، و داروی کاهش دهنده سطح گاسترین به اسم ساندوستاتین لازم است.
۳۲. در زخم پپتیک قطع مصرف سیگار و اصلاح رژیم غذایی مثل اجتناب از مواد غذایی محرک، خوردن ۳ وعده غذا در روز و عدم مصرف شیر و خامه زیاد نیز توصیه شده است.
۳۳. آنتی اسیدها ۱ ساعت قبل یا ۲ ساعت بعد از آنتاگونیست های گیرنده H_2 تجویز می شوند تا با جذب این داروها تداخل نکنند.
۳۴. روش های جراحی برای زخم های مقاوم شامل ● : واگوتومی (سه نوع Proximal – selective – truncal)، پیلوروپلاستی، انترکتومی بیلروت I (گاستروئودنوستومی) و بیلروت II (گاستروژونوستومی) می باشد.
۳۵. آسپیره محتویات معده بیش از ۴۰۰ ml دلیل انسداد پیلور است.
۳۶. علائم انسداد پیلور شامل تهوع و استفراغ، نفخ شکم، درد اپیگاستر، بی اشتها، بیوست و کاهش وزن است.
۳۷. اشتهاى عصبی وضعیتی است که در آن کاهش وزن حاصل عملکرد خود فرد می باشد
۳۸. معیارهای تشخیص بی اشتهاى عصبی عبارتند از: نگرانی و دل مشغولی نسبت به وزن بدن و ظاهر فردی، گرایش به رفتارهای منجر به لاغری (فعالیت شدید و مصرف ناکافی کالری) و پیامدهای فیزیکی این رفتارها (نظیر کاهش مفرط وزن، قطع قاعدگی، استئوپروز و سوءتغذیه).

۳۹. وجود H.pylori در معده شیوع سرطان معده را افزایش می دهد.
۴۰. سرطان معده اغلب در اثر گاستریت آتروفیک مزمن ایجاد می گردد
۴۱. شایعترین نوع سرطان معده آدنوکارسینوم است و اکثراً رشد سرطان از انحنای کوچک معده است
۴۲. سرطان معده به ندرت در مراحل اولیه تشخیص داده می شود.
۴۳. اگر تومور در مجاورت کاردیا رشد کند ممکن است بیمار دیسفاژی را تجربه کند.
۴۴. وجود اسید لاکتیک یا مقادیر بالای لاکتات دهیدروژناز (LDH) در شیره معدی نشانگر کارسینوما می باشد.
۴۵. توتال گاسترکتومی (برداشتن کامل معده): برداشتن کامل معده، مداخله اصلی در مورد سرطان وسیع معده می باشد.
۴۶. تغذیه پس از بازگشت صداهای روده ای و خروج NGT، با مایعات شروع می شود.
۴۷. سندروم دامپینگ: پس از جراحی معده (گاسترکتومی) و واگتومی رخ می دهد.
۴۸. علائم این سندروم دامپینگ عبارتند از: احساس پری، ضعف، سرگیجه و غش، تپش قلب، تعریق، درد کرامپی، تهوع، اسهال، تمایل شدید به دراز کشیدن و هیپوگلیسمی (ابتدا هیپرگلیسمی رخ می دهد ولی به دلیل ترشح زیاد انسولین هیپوگلیسمی ایجاد می شود) حدود ۹۰-۱۰ (۵۰-۳۰ دقیقه) دقیقه پس از غذا خوردن.



فصل پنجم
مراقبت از بیماران مبتلا به
اختلالات روده

۱. در سندرم روده تحریک پذیر، حذف غذاهای محرک و داشتن رژیم غذایی متعادل و پرفیبر توصیه می شود.
۲. مهمترین نشانه سوء جذب اسهال شل و حجیم و بدبو با مقدار زیادی چربی به رنگ خاکستری است.
۳. آپاندیسیت شایع ترین علت التهاب حاد در RLQ می باشد.
۴. وقتی که آپاندیس مسدود شد، فشار داخل مجرا افزایش می یابد، و منجر به کاهش درناژ وریدی، ترومبوز، ادم و تهاجم باکتری به دیواره روده می گردد.
۵. **تظاهرات بالینی آپاندیسیت**
درد که ابتدا در منطقه اپیگاستر یا دور ناف شروع شده و بیس با درگیر شدن لایه های سروزی روده به RLQ منتشر می شود.
 ۶. علامت روزینگ (لمس LLQ موجب احساس درد در RLQ می شود) در آپاندیسیت می باشد.
 ۷. مصرف ملین یا مسهل در آپاندیسیت منجر به پرفوراسیون می شود.
 ۸. مهمترین عارضه آپاندیسیت پرفوراسیون است که منجر به پیریتونیت یا آبسه می شود.
 ۹. آبسه داخل لگنی، آبسه زیر دیافراگم و ایلئوس از عوارض احتمالی دیگر آپاندکتومی هستند.
 ۱۰. **دیورتیکول:** عبارت است از بیرون زدگی کیسه مانند پوشش روده از میان نقص پدید آمده در لایه عضلانی.
 ۱۱. **پیریتونیت:** پیریتونیت التهاب غشاء صفاقی می باشد.
 ۱۲. ظهور ناگهانی ترشح سروزی از محل عمل نشانه باز شدن زخم است.
 ۱۳. IBD شامل بیماری کرون (انتریت ناحیه ای) و کولیت اولسراتیو می باشد.
 ۱۴. **انتریت ناحیه ای (کرون):** در نوجوانان و جوانان و در ایلئوم انتهایی و سکوم شایع تر است
 ۱۵. بارزترین نشانه کرون درد متناوب است که همراه با اسهال بوده اما با انجام دفع تسکین نمی یابد.
 ۱۶. افراد مبتلا به انتریت ناحیه ای در معرض خطر ابتلا به سرطان کولون قرار دارند.
 ۱۷. **کولیت اولسراتیو:** نوعی بیماری عودکننده التهابی و زخم شونده در لایه های مخاطی و زیرمخاطی کولون و رکتوم است.
 ۱۸. شایعترین عارضه IBD، کمبودهای تغذیه ای است.
 ۱۹. هنگامی که ایلئوم دیستال برداشته می شود، بیمار نمی تواند ویتامین B₁₂ را جذب کند
 ۲۰. خروج مدفوع از ایلئوستومی باید ۷۲ ساعت پس از عمل آغاز شود.
 ۲۱. مقدار دفع روزانه مایع از ایلئوستومی ممکن است حدود ۲۰۰۰-۱۰۰۰ میلی لیتر باشد.
 ۲۲. بروز تهوع و نفخ شکم بعد از ایلئوستومی ممکن است نشانه انسداد روده باشد.
 ۲۳. **تعویض کیسه ایلئوستومی:** معمولاً هر ۵ تا ۷ روز تعویض می شود

۲۴. شایع ترین عارضه استوما، تحریک پوست اطراف استوما است که به دلیل نشت مواد دفعی ایجاد می شود.
۲۵. انسدادهای روده باریک به عنوان اورژانس جراحی شایع می باشد.
۲۶. چسبندگی ها شایع ترین عامل انسداد هم در روده کوچک و هم در روده بزرگ می باشد.
۲۷. **انسداد روده بزرگ:** شایعترین علت ، تومور آدنوکارسینوئید است.
۲۸. تنقیه باریک در انسداد روده بزرگ ممنوع است.
۲۹. متداول ترین نشانه سرطان کولون تغییر عادات دفع دوره ای است.
۳۰. **تشخیص سرطان کولون:** در کنار معاینه شکم و راست روده مهمترین روش ها شامل آزمایش خون مخفی، تنقیه باریک، پروکتوسیگموئیدوسکوپی و کولونوسکوپی است.
۳۱. **شستشوی کیسه کلتومی** بهتر است زمانی انجام شود که با الگوی فعالیتی بیمار سازگار باشد (ترجیحاً بعد از غذا) و هر روز در همان ساعت انجام شود.
۳۲. ۳-۶ روز پس از جراحی، کلتومی کار خود را آغاز می کند.
۳۳. کیسه کلتومی زمانی خالی می شود که حدود $\frac{1}{3}$ - $\frac{1}{4}$ آن پر شده باشد.
۳۴. پولیپ ها ممکن است به سرطان تبدیل شوند بنابراین باید برداشته شوند.
۳۵. **آبسه آنورکتال :** در اثر انسداد یک غده مقعدی رخ می دهد.
۳۶. **فیستول مقعدی :** فیستول یک مجرای سینوسی است که بین دو حفره بدن یا بین یک حفره بدنی و سطح بدن ایجاد می شود.
۳۷. **فیشر (شقاق) مقعدی :** پارگی طولی یا زخم در پوشش کانال مقعدی است.
۳۸. مشخصه فیشر مقعدی، دفع دردناک با سوزش و خونریزی است.
۳۹. درمان حمایتی فیشر مقعدی استفاده از نرم کننده مدفوع، افزایش مصرف آب و حمام نشیمنگاهی است.
۴۰. **سینوس پای نوئیدال یا کیست :** مو در شکاف بین دو برجستگی باسن و روی سطح خلفی قسمت پایینی ساکروم وجود دارد.
۴۱. بعد از عمل ترمیم هرنی اینگوئینال جهت کنترل درد و کاهش تورم معمولاً یک کیسه یخ بر روی محل برش گذاشته می شود.
۴۲. در مردها، بعد از عمل ترمیم هرنی ناحیه اسکروتوم باید به دقت از نظر تورم بررسی گردد.
۴۳. جهت کاستن تورم ناحیه اسکروتوم، بیمار را در پوزیشنی قرار دهید که اسکروتوم بالا قرار بگیرد و به بیمار بگویید موقعی که از تخت بیرون می رود از بیضه بند استفاده کند.

پرستاری بیماری‌های کبد و مجاری صفراوی ، غدد و دیابت

پرستاری بیماریهای کبد،
مجاری صفراوی و غدد

بخش اول

پرستاری بیماری‌های کبد

www.nokhb.com

۱. ۷۵٪ خون از ورید پورت به کبد وارد می شود
۲. واحد عملکردی کبد، لوبول است
۳. هیپاتوسیت ، سلول اصلی کبد می باشد.
۴. کبد منبع اصلی ذخیره گلیکوژن است.
۵. سطح ALT در اختلالات کبدی افزایش می یابد
۶. AST در بافتی که فعالیت متابولیک زیادی دارد وجود دارد
۷. بیوپسی کبد : عمومی ترین شاخص ارزیابی اختلالات منتشر پارانشیم و تشخیص ضایعات اشغال کننده است.
۸. عوارض مهم بیوپسی کبد خونریزی و پریتونیت است
۹. یرقان نشانه شایع انواع بیماریهای کبد و صفراوی است.
۱۰. یرقان انسدادی خارج کبدی ممکن است بر اثر انسداد مجرای صفراوی توسط سنگ کیسه صفرا، فرآیند التهابی، تومور یا فشار یک عضو بزرگ شده شکمی (مثلاً کبد) ایجاد شود.
۱۱. سوء هضم و عدم تحمل غذاهای چرب به خاطر عدم حضور صفرا در روده روی می دهد.
۱۲. خارش ناشی از تجمع نمکهای صفراوی در پوست (به دلیل انسداد و ترشح صفرا) می تواند موجب اختلال در تمامیت پوست شود.
۱۳. معمولاً یرقان در مدت ۶-۴ هفته ناپدید می شود.

نکته مهم: برای اطلاع از نحوه دریافت جزوه با شماره های زیر تماس حاصل فرمایید.

۰۲۱/۶۶۹۰۲۰۶۱-۶۶۹۰۲۰۳۸--۰۹۳۷۲۲۲۳۷۵۶

۰۱۳/۳۳۳۳۸۰۰۲(رشت)

۰۱۳/۴۲۳۴۲۵۴۳(لاهیجان)

فروشگاه اینترنتی

www.shop.nokhbegaan.ir